

NUEVA OPCIÓN ANALGÉSICA EN EL TRATAMIENTO DE OSTEONECROSIS MANDIBULAR SECUNDARIA AL USO DE BISFOSFONATOS

Blanca Rosa Ibieta Zarco¹, Nicolás Mervitch Sigal², Martha Miriam Flores Miranda¹, Alejandro Mohar Betancourt³

¹ Servicio Bucodentomaxilar INCan, México D.F.

² Laboratorio Esteripharma, México D.F.

³ Instituto Nacional de Cancerología, México D.F.

RESUMEN •

LOS BISFOSFONATOS, como los ácidos pamidrónico y zoledrónico, son utilizados para el tratamiento de metástasis óseas. Recientemente se han descrito series de casos que asocian a estas drogas con la necrosis y exposición ósea en mandíbula y maxilar, presentándose en forma de osteomielitis. En este estudio se observaron cuatro casos los cuales presentaron exposición y necrosis ósea en mandíbula con proceso infeccioso crónico asociado a los bisfosfonatos, todas refirieron dolor. No hubo respuesta con antibióticos, por lo que se implementó el uso de una solución electrolizada de selectividad iónica, un nuevo antiséptico con pH neutro que es compatible con cualquier tejido del cuerpo que funciona como coadyuvante en el tratamiento básico de cualquier tipo de herida, modulando la respuesta inflamatoria secundaria a los procesos infecciosos promoviendo, la regeneración celular. Esta solución fue utilizada en forma de enjuagues bucales y aplicación tópica en gel, obteniendo un método de analgesia efectiva para el paciente que presenta necrosis ósea por bifosfonatos. Hasta el momento no existe intervención terapéutica que pueda revertir esta lesión.

Palabras clave: bisfosfonatos, necrosis ósea, osteomielitis, metástasis óseas, solución electrolizada de selectividad iónica.

ABSTRACT •

Bisphosphonates, such as pamidronic and zoledronic acids, are used for the treatment of bone metastases. However, recent studies have associated these drugs to bone necrosis and bone exposure in mandible and maxilla appearing in form of osteomyelitis. In this study, four cases with bone exposure and necrosis in jaw with chronic infectious process associated to the bisphosphonates were observed, all cases referred pain. There was no response after single antibiotic therapy. For this reason we used an electrolyzed solution of ionic selectivity, a new antiseptic with neutral pH that is compatible with any tissue of the body that helps in the basic treatment of any type of injury, modulating the secondary inflammatory answer to the infectious processes, promoting cellular regeneration. This product was used in form of mouthwash and topical application in form of gel, obtaining an effective analgesic for the patient who presents bone necrosis to bisphosphonates. Until now, there is no therapeutic intervention that could revert this injury.

Key words: bisphosphonates, bone necrosis, osteomyelitis, bone metastases, electrolyzed solution of ionic selectivity.



Correspondencia:

Blanca Rosa Ibieta Zarco

Servicio Bucodentomaxilar, Instituto Nacional de Cancerología
San Fernando 22, Col. Sección XVI. Tlalpan, México D.F., C.P. 14080
Tel. : 56 28 04 00 ext. 282 · e-Mail: ibieta2000@hotmail.com

INTRODUCCIÓN •

Los bisfosfonatos son análogos sintéticos de los pirofosfatos que se acumulan en los sitios activos de formación ósea, haciendo estos sitios más resistentes a la disolución por los osteoclastos, y son internados por los osteoclastos reduciendo su supervivencia y modulando las señales del osteoblasto al osteoblasto. (1) Los bifosfonatos funcionan reduciendo la actividad de los osteoclastos, intervienen en su desarrollo, incrementan la apoptosis e inhiben la angiogénesis y han sido aprobados en tratamientos para reducir la hipercalcemia en neoplasias malignas, así mismo reducen la osteolisis en metástasis óseas y en casos con enfermedad de Paget´s. (2)

Desde el año 2003 han sido publicados numerosos reportes en donde se resaltan los efectos adversos de este tipo de medicamentos, incluyendo el desarrollo de osteonecrosis en mandíbula y maxilar en los pacientes tratados con bisfosfonatos. (3) El mecanismo por el cual los bisfosfonatos inducen osteonecrosis es desconocido. Se han identificado como factores precipitantes o posibles etiologías la enfermedad periodontal, cirugía dento-alveolar, trauma previo, terapia con corticoesteroides, estado inmunocomprometido, insuficiencia vascular y estado de hipercoagulabilidad secundario a un tumor maligno subyacente.

La necrosis y exposición ósea asociada a bisfosfonatos se observa con mayor frecuencia en la mandíbula que en el maxilar, basada en los hallazgos clínicos y radiológicos, puede utilizarse para brindar un tratamiento específico local y sistémico. Desde el punto de vista de patología los hallazgos son indistinguibles de la osteonecrosis inducida por radiación o por un proceso infeccioso como la osteomielitis. (4,6) La presentación típica es en forma de alveolitis, presencia de hueso expuesto, inflamación gingival o descarga purulenta, olor fétido, dolor, fístula; cuando la desbridación local y los antibióticos han sido inefectivos. (3,7,8)

Actualmente no existe un consenso en el algoritmo de tratamiento para esta entidad. La solución

electrolizada de selectividad iónica, es un nuevo antiséptico con pH neutro que es compatible con cualquier tejido del cuerpo que funciona como coadyuvante en el tratamiento básico de cualquier tipo de herida, modulando la respuesta inflamatoria secundaria a los procesos infecciosos promoviendo así la regeneración tisular. En este trabajo relatamos la experiencia obtenida en el Instituto Nacional de Cancerología en México en el manejo de 4 pacientes con exposición y necrosis ósea de mandíbula secundaria a bisfosfonatos, el método de analgesia utilizado fue a base de solución electrolizada de selectividad iónica, antiséptico con pH neutro en colutorios y aplicación tópica en gel.

CASO CLÍNICO 1 •

Paciente femenino de 78 años de edad, fumadora de 7 cigarrillos/día durante 29 años. Fue diagnosticada con cáncer de mama (estadio IV) tratada con cirugía, quimioterapia y radioterapia. Presentó enfermedad metastásica ósea, por lo que se inició tratamiento con bisfosfonatos (zoledronato por vía intravenosa a dosis de 4 mg cada mes por 10 ciclos). Fue remitida al servicio dental en el ciclo 9 por presentar en la mandíbula del lado izquierdo una fístula con proceso infeccioso acompañada de secreción purulenta con exposición ósea de aproximadamente 0.5 cm y con presencia de resto radicular de primer molar inferior. Refería sensación de ardor, dolor y sensibilidad dental. La exposición y necrosis ósea se habían extendido por lo que se efectuó una biopsia, con resultado de inflamación aguda y osteomielitis, por lo que se indicó realizar la radicectomía del primer molar inferior izquierdo con el retiro de secuestro óseo, se suturó sin tener éxito y persistió la exposición y necrosis ósea. Se prescribió antibioticoterapia (clindamicina y amoxicilina/ácido clavulánico), para la analgesia inicialmente se utilizaron diclofenaco y ketorolaco por vía oral sin haber mejoría, modificándose por clodhidrato de bencidamina en forma de pasta dental con mejoría parcial y uso de Estericide como antiséptico bucal (colutorios y aplicación tópica en gel) con lo que se logró una disminu-

ción del dolor en 90%, y del ardor; a pesar de persistir la exposición ósea (Fig. 1).

CASO CLÍNICO 2 •

Paciente femenino de 55 años de edad sin antecedente de tabaquismo, con diagnóstico de mieloma múltiple (IIIA), tratada con quimioterapia y radioterapia a columna por enfermedad metastásica ósea, con progresión de la misma por lo que se inició tratamiento con bisfosfonatos (zoledronato por vía intravenosa a dosis de 4 mg cada mes por 11 ciclos. La paciente fue remitida al servicio de dental por presentar proceso infeccioso severo con fístula, dolor y aumento de volumen de hemicara derecha a nivel de la mandíbula, con exposición ósea de 1 cm y apariencia clínica de resto radicular. Se ordena ortopantomografía la cual muestra ausencia de resto radicular y presencia de zona radiolúcida con trabeculado y densidad ósea irregular. Se prescribe antibioterapia (clindamicina, amoxicilina/ácido clavulánico), como analgesia (ketorolaco y diclofenaco) sin mejoría, se modificó el tratamiento a clorhidrato de bencidamina en forma de pasta dental habiendo mejoría parcial; desapareciendo el dolor por completo a pesar de existir la exposición ósea, con el uso de Estericide en colutorios y aplicación tópica en gel (Fig. 2).

CASO CLÍNICO 3 •

Paciente femenino de 64 años de edad sin antecedente de tabaquismo, con diagnóstico de cáncer de mama (estadio IV) fue tratada con cirugía, quimioterapia y radioterapia a columna. El tratamiento para las metástasis óseas fue pamidronato 18 ciclos por vía intravenosa a dosis de 90 mg por mes, posteriormente se le administró zoledronato 18 ciclos por vía intravenosa a dosis de 4 mg por mes. La paciente fue vista en la consulta de dental después de 24 aplicaciones de bisfosfonatos, encontrando a la exploración de la cavidad bucal del lado derecho de la mandíbula aumento de tejido epitelial, proceso infeccioso severo con fístula y secreción de tejido purulen-

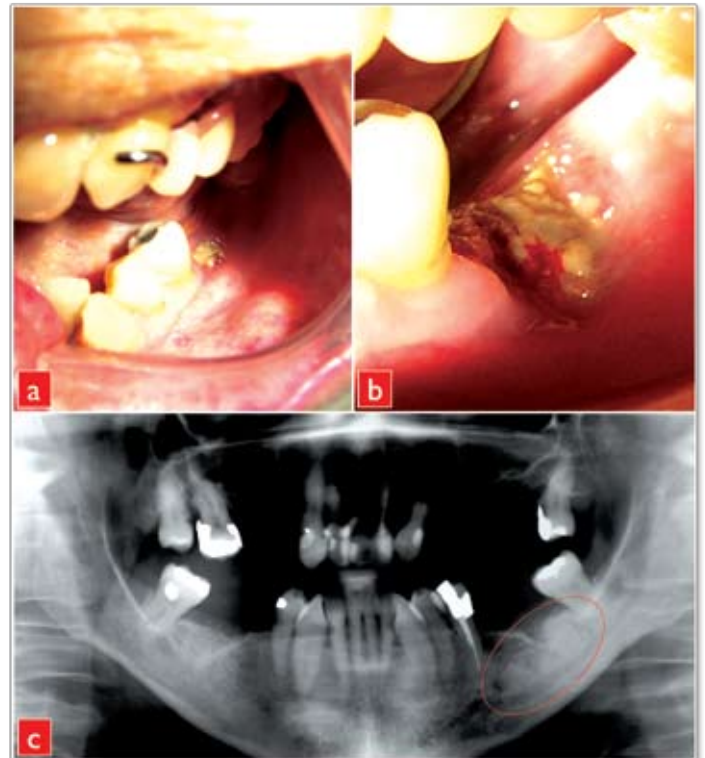


FIGURA 1 •

- a) Exposición ósea antes de la radicectomía de primer molar inferior.*
- b) Exposición y necrosis ósea posterior a la radicectomía.*
- c) Radiografía panorámica muestra zona radiolúcida y resto radicular de primer molar inferior.*

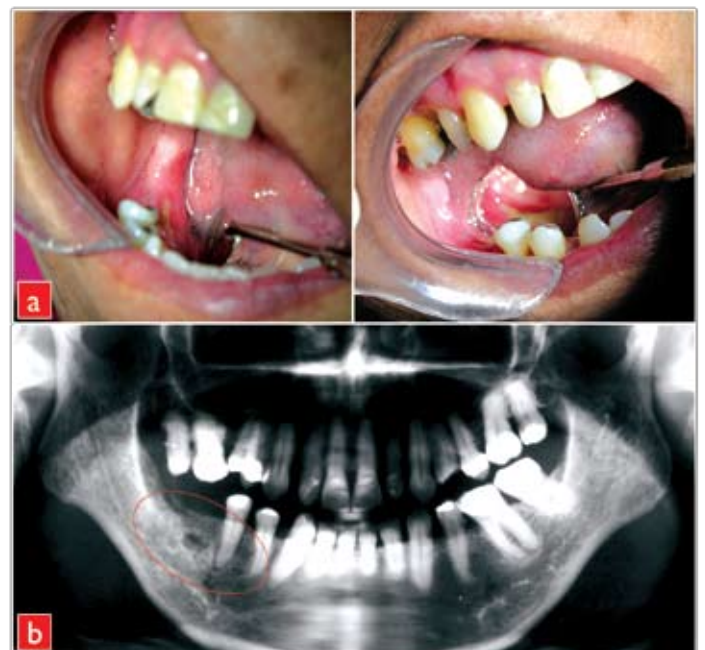

FIGURA 2 •

- a) Exposición y necrosis ósea espontánea en zona edéntula nivel del reborde alveolar.*
- b) Radiografía panorámica muestra zona radiolúcida en región de molares inferiores.*

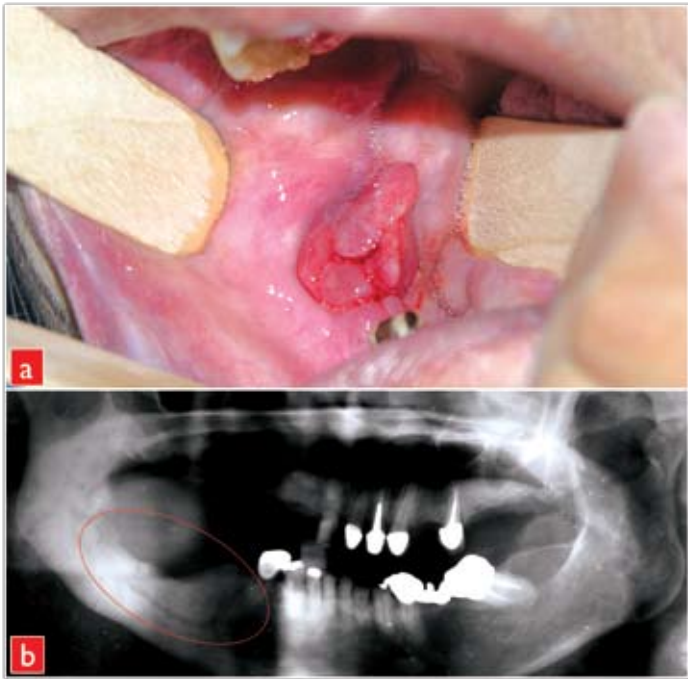


FIGURA 3 •

- a)** Hiperplasia del tejido con fistula y exposición ósea en un paciente que recibió ácidos pamidrónico y zoledrónico.
b) Radiografía panorámica que muestra destrucción ósea en la región de molares posterior a extracciones dentales.

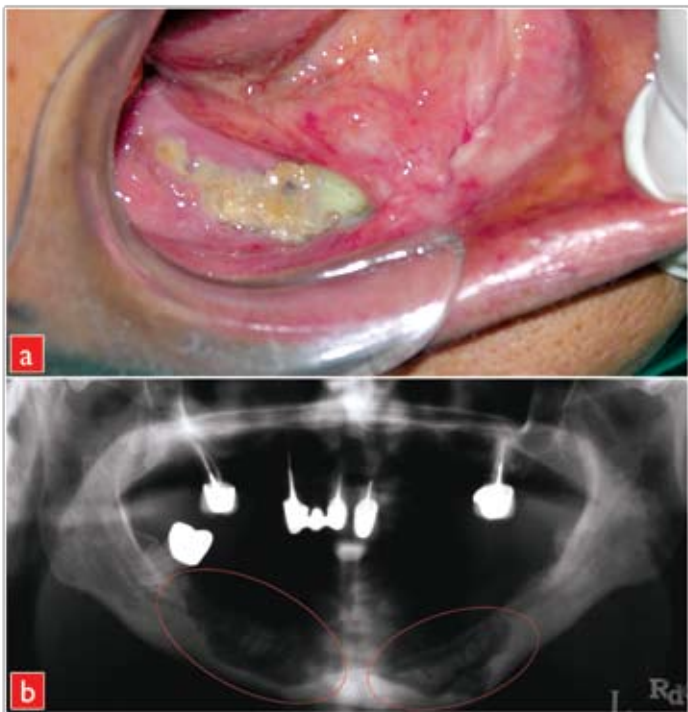


FIGURA 4 •

- a)** Exposición y necrosis ósea posterior a extracciones dentales y retiro de sequestro óseo. **b)** Radiografía panorámica muestra destrucción ósea en mandíbula de ambos lados.

to; refiriendo molestias y dolor, realizándose fuera de esta institución extracción de molares inferiores y resección segmentaria mandibular del lado derecho por un cirujano maxilofacial, se ordenó ortopantomografía la cual mostró imágenes de destrucción ósea. Se realizó biopsia del la lesión con resultado de hemangioma capilar lobulillar (granuloma piógeno). Se prescribió antibiótico (clindamicina, amoxicilina/ácido clavulánico), para la analgesia se utilizó (nimesulide, naproxeno y ketorolaco) sin controlar las molestias, modificándose el tratamiento analgésico a clorhidrato de bencidamina en forma de pasta dental habiendo mejoría parcial, por lo que se implemento Estericide como antiséptico bucal en colutorios y gel, con lo que se logró una disminución del dolor hasta en 90% (Fig. 3).

CASO CLÍNICO 4 •

Paciente femenino de 65 años de edad, fumadora de 20 cigarros/día durante 30 años e ingesta de alcohol ocasional, se le diagnóstico cáncer de mama (estadio IV) y enfermedad metastásica ósea, siendo operada fuera de esta institución complementando el tratamiento con radioterapia y quimioterapia. Se le administraron bisfosfonatos (13 ciclos de pamidronato por vía intravenosa a dosis de 90 mg por mes y 30 ciclos de zoledronato por vía intravenosa a dosis de 4 mg por mes) para la enfermedad metastásica ósea. La paciente fue remitida al servicio dental por presentar exposición ósea de más de 1 cm con necrosis ósea mandibular de ambos lados, proceso infeccioso severo con secreción de material purulento, dolor en un 80%. Un odontólogo externo a la institución le había efectuado extracciones de molares y premolares inferiores derechos e izquierdos, presentando exposición ósea del lado derecho de la mandíbula, por lo que posteriormente tuvo que ser intervenida para retiro del sequestro óseo, sin tener éxito y persistiendo la exposición ósea. La ortopantomografía mostró una imagen de destrucción ósea con apariencia de resorción ósea de tipo neoplásico. Se prescribió antibiótico (clindamicina, amoxicilina/

ácido clavulánico) y la analgesia con (diclofenaco, ibuprofeno, y ketorolaco) sin tener buenos resultados; se prescribió la pasta dental con clorhidrato de bencidamina con mejoría parcial y logrando una disminución del dolor en 100% con Estericide (colutorios y aplicación tópica en gel), aún con exposición ósea (Fig. 4).

DISCUSIÓN •

Actualmente se han incrementado los reportes de osteonecrosis en mandíbula asociada al uso de bisfosfonatos en varios centros hospitalarios. (2) Los bisfosfonatos como el pamidronato y el zoledronato están indicados en el tratamiento de las hipercalcemias en pacientes que presentan neoplasias malignas en estadios avanzados con enfermedad metastásica ósea, recientemente han sido asociados con osteonecrosis de mandíbula como se ha informado en algunos reportes (7,9) de manera similar a los casos documentados en este estudio, quienes desarrollaron osteonecrosis en la mandíbula osterior a la administración de estos bisfosfonatos.

Algunos estudios informan que la osteonecrosis de mandíbula se presenta en forma espontánea o posterior a extracciones dentales. Los síntomas y signos referidos por los pacientes de este estudio se encuentran dentro de lo comentado en la literatura, siendo: inflamación, infecciones severas como osteomielitis, exposición ósea, fístulas con secreción de tejido purulento, sensibilidad dental, ardor, olor fétido, dolor, disfunción, deformidad, dificultad para comer, hablar y limitación en la higiene bucal. (8) Greenberg ha hecho consideraciones importantes que deberían existir en estos casos como es la comunicación de alerta entre el medico oncólogo y el dentista. (10-12) En general se recomienda realizar un examen cuidadoso de la cavidad bucal, así como llevar a cabo los procedimientos odontológicos que fueran necesarios antes de la administración de los bisfosfonatos, como por ejemplo extracciones dentales, implantes, procedimientos parodontales y cirugías donde se involucre tejido óseo y llegara a provocar necrosis ósea de mandíbula, tratamientos con antibióti-

cos y retiro de secuestro óseo, profilaxis dental, control de caries dental, placa dentobacteriana y rehabilitación bucal completa. (13,14)

La terapia establecida para los pacientes en este estudio fue: antibióticos, analgésicos no esteroideos, pasta dental con clorhidrato de bencidamina y una solución antiséptica bucal con pH neutro (Estericide, solución electrolizada de selectividad iónica), en colutorios y aplicación tópica de gel. Con este tratamiento se logró disminuir de manera considerable las molestias y el dolor de nuestros pacientes. Consideramos que la osteonecrosis de mandíbula es probablemente un efecto secundario al uso de bisfosfonatos, siendo el sitio más frecuente en la cavidad bucal la mandíbula. Se comprobó que el uso de la solución electrolizada de selectividad iónica con pH neutro como antiséptico bucal en combinación con la pasta dental con clorhidrato de bencidamina, logró una disminución del dolor en algunos pacientes hasta del 100%, a pesar de persistir la exposición y necrosis ósea; con lo que logramos mejorar la calidad de vida de los pacientes que fueron sometidos a estos tratamientos.

Recientemente un panel de expertos identificó los factores de riesgo para la osteonecrosis de mandíbula asociada a los bisfosfonatos, logrando desarrollar guías clínicas para la prevención, diagnóstico temprano, manejo y tratamiento multidisciplinario, ya que no existe ningún tratamiento establecido para estos pacientes, que sea efectivo hasta el momento. (15) Se recomiendan cuidados y educación dental en el paciente oncológico por medio de higiene bucal rigurosa evitando infecciones dentales y parodontales; así como controles periódicos durante la aplicación de los bisfosfonatos.

REFERENCIAS •

1. Bamias A, Kastiris E, Bamia C, Mouloupoulos L.A., Melakopoulos I, Bozas G, et al. *J Clin Oncol* 2005; 23: 8580-8587 •
2. NA Robinson, JF Yeo. Bisphosphonates A word of caution. *Ann Acad Med Singapore* 2004;33:48S-49S •

- 3.** Marx RE. Pamidronate (Aredia) and zoledronate (Zometa) induced avascular necrosis of the jaws: a growing epidemic. *J Oral Maxillofac Surg* 2003;61:1115-1118 •
- 4.** Marx RE. Osteoradionecrosis: A new concept of its pathophysiology. *J Oral Maxillofac Surg* 1983;41:283 •
- 5.** Assel LA. New foundations in understanding osteonecrosis of the jaw. *Oral Maxillofac Surg* 2004;62:125-126 •
- 6.** Melo MD, Obid G. Osteonecrosis of the maxilla in patient with a history of bisphosphonate therapy. *J Can Dent Assoc* 2005;71:111-113 •
- 7.** Ruggiero SL, Mehrotra B, Rosengerg TJ, Engroff SL. Osteonecrosis of the jaws associated with the use of bisphosphonates: a review of 63 cases. *J Oral Maxillofac Surg* 2004; 62: 527-534 •
- 8.** Bagan JV, Murillo J, Jiménez Y, Poveda R, Milian MA, Sanchis JM, Silvestre FJ, Scully C. Avascular jaw osteonecrosis in association with cancer chemotherapy. Series of 10 cases. *J Oral Pathol Med* 2005;34:120-123 •
- 9.** Tarassoff P, Csermak K. Avascular necrosis of the jaw: risk factors in metastatic cancer patients. *J Oral Maxillofac Surg* 2003; 61: 1238-1239 •
- 10.** Greenberg MS. Intravenous bisphosphonates and osteonecrosis. *Oral Surg Oral Med Oral Pathol Oral Radiol Endo* 2004; 98: 259-260 •
- 11.** Migliorati CA. Bisphosphonates and oral cavity avascular bone necrosis. *J Clin Oncol* 2003;21:4253-4254 •
- 12.** Lugassy G, Shaham R, Nemets A, Ben-Dor D, Nahlieli O. Severe osteomyelitis of the jaw in long-term survivors of multiple myeloma: a new clinical entity. *Am J Med* 2004; 117: 440-441 •
- 13.** Marx RE, Johnson RP, Kline SN: Prevention of osteoradionecrosis: A randomized prospective clinical trial of hyperbaric oxygen versus penicillin. *J Am Dent Assoc* 1985; 111: 49 •
- 14.** Ficarra G, Beninati I, Rubino, Vannucchi A, Longo G, Tonelli P, Pini Prato G. Osteonecrosis of the jaws in periodontal patients with a history of bisphosphonates treatment. *J Clin Periodontol* 2005;32:1123-1128 •
- 15.** Expert Panel recommendations for the prevention, diagnosis and treatment of osteonecrosis of the jaws: June 2004. Professional education material. Novartis June 2004 •